Imágenes en Atención Primaria
¿Quién no le teme a ese nódulo hepático?

Caso Clínico

Llega un hombre de 32 años al consultorio. Cuenta que hace tres meses fue a la guardia con una molestia en hemiabdomen superior acompañada de eructos y distensión abdominal. No refiere antecedentes patológicos importantes personales ni familiares. Mantuvo su peso estable en el último año, y tampoco refiere alteraciones del ritmo evacuatorio ni pirosis. En el examen físico en la guardia se detecta una leve molestia en epigastrio e hipocondrio derecho a la palpación profunda. No se constata defensa ni reacción peritoneal. El médico de guardia interpreta el cuadro como una dispepsia, indica tratamiento sintomático y solicita una ecografia y seguimiento ambulatorio con su médico de cabecera.

Una semana después, cuando consulta a su médico para mostrale la ecografía, el cuadro había cedido completamente.
La ecografía informa:
"Hígado de forma y tamaño conservado, ecoestructura heterogénea. Nódulo de 37 mm en lóbulo izquierdo que desplaza parcialmente la vena hepática izquierda. La imagen podría corresponder a un hemangioma atípico, pero no se puede descartar otra etiología. Resto del estudio normal."
El médico de cabecera tranquiliza al paciente explicando que seguramente la imagen se trata de un hemangioma, pero que conviene corroborarlo con otro estudio. Solicita una Tomografía Axial Computada (TAC) Espiralada con contraste endovenoso.

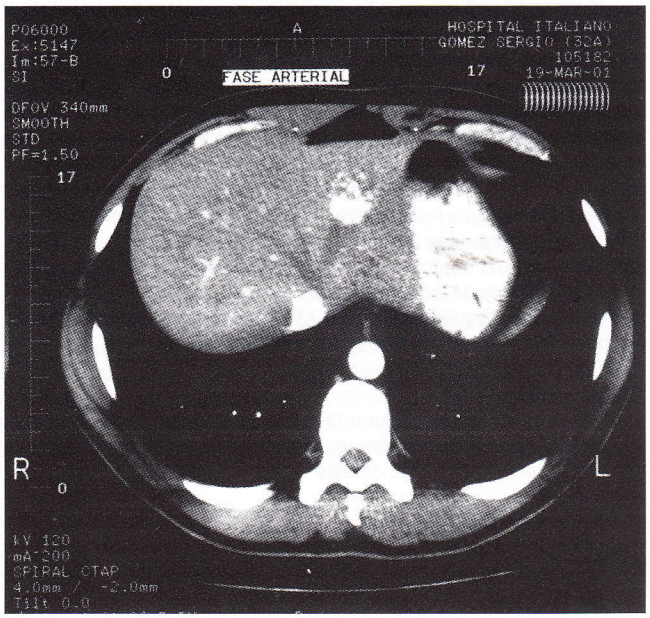

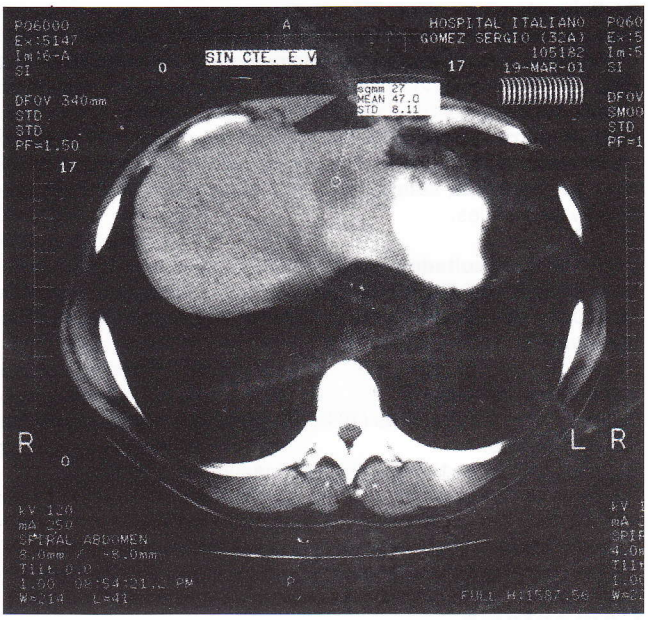

Pocos días después, el paciente concurre alarmado a la consulta con el informe de la TAC ("abrí el sobre y me quedé muy preocupado... ayer no pegué un ojo..").

Informde de la TAC: (mayo-2001) "El exámen realizado muestra nódulos múltiples, diseminados en el hígado que se tiñen en forma precoz con le contraste iodado (fase arterial). El nódulo mayor alcanza 2,9cm y se localiza en el lóbulo izquierdo. El comportamiento de las lesiones orienta hacia diversos diagnósticos:
- Hemangiomas cavernosos.
- Metástasis de lesiones hipervascularizadas, las cuales se encuentran en algunos carcinomas, carcinoides etc. "

Nota: el hemangioma típicamente se tiñe con contraste en la fase precoz del estudio.

Comentario

En este caso podemos centrar el problema, de tipo diagnóstico, en la imposibilidad de tener un método no invasivo que confirme o descarte "completamente" la presencia de metátasis. La opinión de los oncólogos fue que si bién la imágen puede ser compatible con enfermedad maligna, al permanecer el paciente asintomático, y tener un hepatograma normal el diagnóstico de masa ocupante es muy improbable. También aducen, con un sentido práctico, que de tener efectivamente metástasis hapáticas, las posibilidades terapéuticas curativas son nulas. Por otro lado, habiendo una alta sospecha de hemangioma, la tasa de complicaciones de un diagnóstico invasivo no es despreciable.

Una vez más nos enfrentamos a pacientes con imágenes que presentan dificultades en su interpretación y colocan al médico de cabecera en una situación delicada. En este caso, luego de la consulta radiológica y oncológica que hizo el médico de cabecera, se compartió la información con el paciente, que no puede estar ajeno a esta incertidumbre. El médico intenta tranquilizarlo, aduciendo que parece ser muy baja la probabilidad de que sea algo maligno. El paciente entiende que, aunque muy poco probable, podría tener una enfermedad maligna, y que la conducta más apropiada es la espera.

El paciente permanece hasta hoy asintomático. La conducta será el seguimiento de la evolución clínica y radiológica. Se realizará una nueva TAC. Como el probable hemangioma es multiforme, podrían producirse hemorragias intralesionales. De producirse sangrado los cirujanos recomienda su extracción o embolización.

Dr. Mario Acuña [Medico de Familia, Unidad de Medicina Familiar y Preventiva. Hospital Italiano de Buenos Aires]