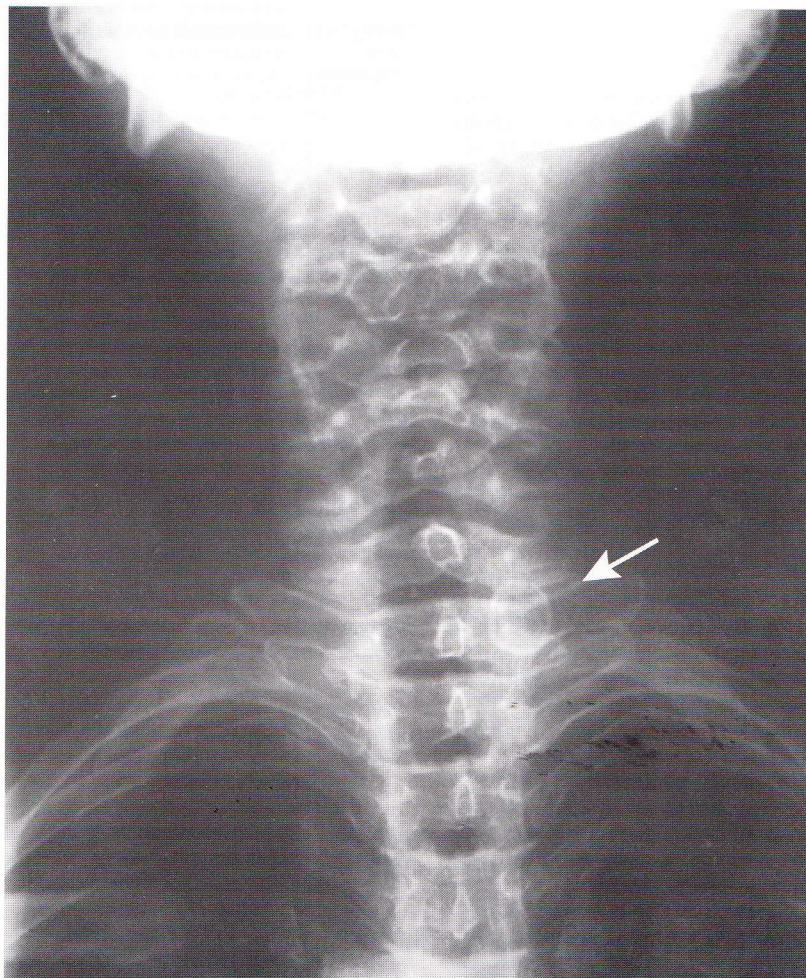


Imágenes en Atención Primaria

Cervicalgia, con un hallazgo incidental o accidental

Caso Clínico

La Sra. Olga, tiene 65 años, y antecedentes de fibromialgia; consulta por dolor cervical con irradiación al dorso, y hormigueo en mano izquierda de 15 días de evolución. No refiere haber tenido traumatismos. La molestia se reproduce al movilizar el cuello, el hormigueo se distribuye en toda la mano y su aparición es intermitente e inconstante. En el examen físico no se encuentra debilidad muscular, disminución de los reflejos ni alteraciones de la sensibilidad. El médico solicita una radiografía de columna cervical. Indica antiinflamatorios no esteroides (AINES) y tratamiento kinésico.



La Rx. muestra una imagen nodular de bordes netos y calcificados, ubicada en la zona lateral del cuello cercano a la laringe. El examen físico del cuello es normal no encontrándose ningún nódulo. Preocupado y desconcertado el médico solicita una ecografía de cuello. El hallazgo de la ecografía es un nódulo tiroideo.

La radiografía de columna cervical fue innecesaria, ya que no existe antecedente de traumatismo y el examen neurológico es normal, por lo que la radiografía no mejora el rédito diagnóstico. En cambio generó una preocupación innecesaria, e inicialmente una incertidumbre diagnóstica.

Dr. Alfredo Gaete [Unidad de Medicina Familiar y Preventiva. Hospital italiano de Buenos Aires]